Lane Medical Library

Zur Lehre von dem Situs viscerum inversus.

Nebst kasuistischem Beitrag.

INAUGURAL-DISSERTATION

ZUR ERLANGUNG DER

MEDIZINISCHEN DOKTORWÜRDE

AN DER

FRIEDRICH-WILHELMS-UNIVERSITÄT

ZU BERLIN.

Von

Max Dienel
aus Berlin.

Tag der Promotion: 10. Juli 1913.

Emil Ebering, Berlin NW., Mittelstr. 39.

Gedruckt mit Genehmigung

der

Medizinischen Fakultät der Universität Berlin.

Referent: Geh. Med.-Rat Prof. Dr. **Kraus**.

Meinem lieben Mutterchen

in Dankbarkeit gewidmet.

Von Zeit zu Zeit geschieht es, daß man bei der genaueren Untersuchung eines Patienten unvermutet den Herzspitzenstoß nicht auf der linken, sondern auf der rechten Brustseite findet. Das ereignete sich auch mir mit einer Patientin im Cecilie-Kreiskrankenhaus zu Nauen bei Berlin, worauf ich diese gründlicher untersuchte und zu dem interessanten Resultat kam, daß nicht nur das Herz rechts lag, sondern auch die Leber links, die Milz rechts etc. . . ., sodaß ich schließlich vor der Tatsache eines Situs viscerum inversus stand. Nach Bernhard Schultze (Virchows Archiv) ist „Situs viscerum mutatus eine Mißbildung, bei der alle, in seltenen Fällen nur einige der der Regel nach asymmetrisch gelagerten Organe eine Vertauschung von rechts nach links zeigen, sodaß Lage, Form und Bau der Organe dem Spiegelbilde des normalen Verhaltens entsprechen.“

In folgendem soll zunächst über die klinische Diagnostik solcher Fälle von Situs inversus gehandelt werden; alsdann soll einiges über die Entstehung, Häufigkeit und Bedeutung etc. derselben gesagt werden und schließlich wird ein kasuistischer Beitrag geliefert werden.

Ehe wir uns mit der Diagnostik eingehender beschäftigen, sei vorausgeschickt, daß es außer dem Situs viscerum inversus totalis, Heterotaxis, Situs viscerum transversus, Transpositio viscerum completa, Dislocatio viscerum lateralis, Heterotopie der Eingeweide, Translocatio, der Umlagerung der Eingeweide bis auf die unbedeutendsten Einzelheiten auch partielle Eingeweideverlagerungen gibt. So kommt allein eine Rechtslagerung des Herzmuskels (Dextrokardie) vor, dann eine solche mit Rechtslagerung des Aorten-

bogens, resp. der Aorta descendens, dann mit einer Transposition der großen Gefäße, bisweilen mit einer Umlagerung der großen Gefäße und Lungen, wobei die rechte Lunge zwei, die linke drei Lappen zeigt; am häufigsten ist die Dextrokardie als Teilerscheinung der allgemeinen Eingeweideverlagerung. Ferner gibt es als partiellen Situs inversus eine Inversio viscerum abdominalis. Diese Umlagerung allein der Baucheingeweide hat eine vom allgemeinen Situs inversus ganz verschiedene Genese. Sie bildet sich in viel späterer Entwicklungszeit und beruht offenbar auf einer abnormen Drehung des Magendarmkanals, wodurch wiederum die Lage der Anhangsorgane, z. B. der Leber und Milz, beeinflußt wird. Von all diesen Fällen sehen wir hier ab und beschäftigen uns nunmehr ausschließlich mit solchen, bei denen ein Situs viscerum inversus totalis vorliegt. Wendet man zuerst die

alten physikalisch diagnostischen Hilfsmittel

an, so kommt als erstes die

1. Inspektion

in Betracht. Sieht man einen Menschen mit Situs inversus vor sich, so kann man gewöhnlich keine Anomalien irgend welcher Art feststellen, es sei denn, daß die betreffende Person Linkshänder ist, was in einigen Fällen beobachtet worden ist[1], und was man dann bei genügend gründlicher Beobachtung an der Art der Hantierungen (Ausziehen etc.) wahrnimmt. Hierbei möchte ich eines von Brüning[2] genannten Verfahrens zur Prüfung der Linkshändigkeit gedenken, welches darin besteht, daß die zu untersuchende Person mit beiden Händen gleichzeitig Bewegungen ausführt. Mit der einen Hand schlägt sie in der Luft einen Kreis auf sich

1. Münch. med. Wochenschrift, Jahrgg. 59 Nr. 7 vom 15. Febr. 1912. Bericht von Mohr.

2. Münch. med. Wochenschr., Jahrgg. 58 Nr. 49; 5. XII. 1911, pag. 2613.

zu, mit der anderen einen Kreis in entgegengesetzter Richtung von sich fort. Dies gelingt anfangs nur, wenn es langsam und mit Aufmerksamkeit ausgeführt wird; versucht man es zu schnell, so fängt bei Rechtshändern, bei denen die rechte Hand die führende ist, die linke Hand bald an unsicher zu werden und führt unregelmäßige und schließlich falsche Bewegungen aus, indem sie allmählich der rechten Hand folgt. Bei Linkshändern müßte also die linke Hand die führende sein und die rechte die, welche bei schnellerer Bewegung zuerst falsche Bewegungen macht. Was weiter durch bloße Inspektion festgestellt werden könnte, wäre das, daß der Herz- resp. Spitzenstoß auf der rechten Brusthälfte bei starker Herzaktion, z. B. nach anstrengenderen Bewegungen, sichtbar wäre; doch kann man denselben bekanntlich auch bei Sinistrokardie nicht immer sehen. Von pathologischen Befunden, die man durch Inspektion feststellen kann, wie z. B. großen Tumoren der Baucheingeweide, soll hier abgesehen werden. Es blieben dann schließlich nur noch die aus diagnostischer Rücksicht geübten Aufblähungen des Magens und Darmes, weniger des letzteren als besonders des ersten, bei dem man ziemlich deutlich (cfr. den kasuistischen Beitrag) den Kontur des aufgeblähten Organes und die Lagerung in der rechten Bauchhälfte erkennen kann. Als zweites diagnostisches Hilfsmittel wäre nun die

2. Palpation

zu erwähnen. Auf diesem Wege ist der Schluß auf eine Dextrokardie zu machen. Man fühlt den Herzstoß rechts und den Spitzenstoß im rechten fünften Interkostalraum. Weiter kommt der Pektoralfremitus in Betracht. Hierzu gibt Seitz[3] an, daß normaler Weise der Pektoralfremitus auf der

3. Seitz, Die Auskultation und Perkussion der Respirationsorgane, Erlangen 1860, pag. 98.

rechten Seite stärker gefunden wird als links; somit wäre hier ein Mittel für die Diagnose der Umlagerung der Lungen gegeben; jedoch glaube ich, daß der Pektoralfremitus normaler Weise deshalb rechts stärker gefunden wird, weil links das Herz zur Abschwächung des Fremitus mit beiträgt; es wäre also die Abschwächung des Stimmfremitus rechts, — wie es ja bei Situs inversus der Fall sein müßte, — dann mehr ein Beweis dafür, daß sich im rechten Teil des Thorax eine den Pektoralfremitus abschwächende Masse befände, welche dem Herzen entspräche; man könnte also den Stimmfremitus vielmehr zur Diagnose der Dextrokardie verwenden. Andere Palpationsbefunde sind beim Situs inversus ebensowenig zu erheben, wie bei normaler Lagerung der Eingeweide. Auch hier soll wieder von allen pathologischen Prozessen, die der Palpation zugänglich sind, wie z. B. Leber- und Milzschwellung und Neoplasmen aller Art, abgesehen werden, und wir kämen damit zu dem dritten physikalischen diagnostischen Hilfsmittel, der

3. Perkussion,

durch welche uns die wesentlichsten Aufschlüsse über die Lage der inneren Organe gegeben werden. Man findet bei Situs inversus, wenn man den Thorax perkutiert, einen dem Spiegelbilde der Herzdämpfung entsprechenden, in der rechten Brusthälfte gelegenen, gedämpften Bezirk, der durch das rechts liegende Herz bedingt ist. Dabei haben — wie Sektionsbefunde gezeigt haben — das Herz und die großen Gefäße in solchem Falle folgende Lage: „Das Herz liegt mit seiner Spitze nach rechts gewendet in der rechten Brusthälfte, der linke Ventrikel bildet den größten Teil der der Brustwand anliegenden Herzfläche (bei normalen Fällen gehört der größte Teil der Herzdämpfung dem rechten Ventrikel an); das linke Ostium venosum ist durch eine dreizipflige, das rechte durch eine zweizipflige Klappe gegen die Vorhöfe ab-

geschlossen. Die Kranz- und Hohlvenen münden in das linke Atrium, die Lungenvenen in das rechte; die aus der linken Kammer entspringende Arteria pulmonalis geht von links nach rechts vor der Aorta vorbei; letztere, die umgekehrt wie in der Norm von rechts nach links aufsteigt, biegt nach hinten und rechts um und verläuft an der rechten Seite der Wirbelsäule nach rechts von dem ebenfalls rechts gelegenen Oesophagus und der links gelagerten Vena cava inferior; auch die Vena azygos und hemiazygos sind nach links, resp. nach rechts verschoben. Die großen Gefäßstämme, welche aus der Aorta entspringen, haben ihre Stellung dergestalt verändert, daß die Arteria anonyma, welche die linke Arteria subclavia und Arteria carotis sinistra abgibt, am meisten nach links liegt, während die direkt aus dem Arcus aortae entspringende Arteria subclavia dextra am weitesten nach rechts hinüber gelegen ist"[4]. So findet man das Herz und die zugehörigen Gefäße bei der Sektion; in der Klinik dagegen kann man durch Perkussion nur die Tatsache einer Dextrokardie feststellen. „Unter Dextrokardie versteht man diejenige Lageanomalie des Herzens, bei der dasselbe bei geschlossener Brusthöhle durch Fehler der embryonalen Anlage oder durch intrauterine pathologische Prozesse eine von der normalen Linkslage mehr oder weniger abweichende Verschiebung nach der rechten Körperhälfte hin erfahren hat, unter Ausschluß aller fötalen Lageveränderungen des Herzens (wie Lage außerhalb des Körpers, Ektopie bei Fissura sterni congenita, Abdominal- oder Cervicallage) und der im extrauterinen Leben durch Krankheiten der Lunge etc. entstandenen Verschiebungen des Organes"[5]. Man kann durch die Perkussion allein aber nicht entscheiden, ob es sich um eine vollständige Transposition des Herzens nach

---

4. Eulenburg, Realencyclopädie der gesamten Heilkunde. 1910. IV. Aufl. Dextrokardie

5. cfr. unter Anm. 4.

rechts mit einer völligen Umformung des Organes handelt oder ob nur eine Verschiebung, resp. Verziehung des Herzens nach rechts vorliegt; denn Dextrokardie kann sehr wohl auch durch pathologische Prozesse entstehen, die zur Verdrängung des Herzens und zur Fixation an abnormer Stelle im Thorax führen. So können ein pleuritisches Exsudat, Tumoren, Bindegewebsschwielen, Atelektasen zu solcher Verlagerung Anlaß geben. Die Diagnose wird klinisch dann um so schwieriger, je geringer die Residuen der abgelaufenen Krankheit links sind und je spärlicher die Anamnese ist. Auch Verdichtungen der rechten Lunge, welche tiefe Dämpfung ergeben und vermöge ihrer Luftleere und Infiltration die Herztöne sehr laut und deutlich leiten, besonders zusammen mit vicariierendem Emphysem der linken Lunge, welches dann den Nachweis der Herzdämpfung und des Spitzenstoßes an normaler Stelle nicht gestattet, geben leicht zu diagnostischen Irrtümern oder wenigstens Zweifeln Anlaß, die nur durch genaue Untersuchung der Lungen behoben werden können. In solchen Fällen kommt einem dann oft die Verlagerung der großen Bauchorgane zu Hilfe (Leber, Magen, Milz), die einen Situs transversus sicher machen und die Diagnose Dextrokardie stützen. So geben die Krankheiten der Lungen den häufigsten Grund falscher Diagnosen bei Situs inversus ab, besonders wenn ein linksseitiges Exsudat mit starker bleibender Verdrängung nach rechts vorliegt und wenn dazu an Stelle der normalen Leberdämpfung in der rechten Regio hypochondriaca der tympanitische Schall vorgelagerter Darmschlingen tritt, während der linksseitige Erguß oder seine Residuen, namentlich bei Fühlbarkeit der herabgedrängten oder vergrößerten Milz, eine Linkslage der Leber vortäuschen. In solchem Falle kann die auf physikalische Mittel gestützte Diagnostik ohne die modernen Hilfen das richtige Resultat oft garnicht finden. Ist es doch vorgekommen, daß ein solcher Fall in einer großen Klinik bis zur Sektion für Situs inversus gehalten wurde; aller-

dings ohne Kenntnis der Röntgendurchleuchtung etc. Eine pulsierende Geschwulst in der rechten Brusthälfte, die etwa von einem Aneurysma arcus aorta permagnum sive Aortae ascendens herrühren könnte, dürfte wohl kaum Anlaß zu diagnostischem Irrtum geben, denn wenn auch hierbei eine Dämpfung auf der rechten Seite zusammen mit Pulsation gefunden wird, so ist doch allein die Tatsache, daß links an normaler Stelle das pulsierende Herz feststellbar ist, also zwei pulsierende Zentra vorliegen, genug, um die Diagnose auf Dextrokardie fallen zu lassen. Die Perkussion ergibt bei Situs inversus ferner normalen Lungenschall an der Stelle, wo sonst die Herzdämpfung liegt, ein weiterer Beweis für die Dextrokardie. Die unteren Lungengrenzen haben ihre Gestaltung links zu rechts gegen das Normale vertauscht, indem die linke Lunge vorn am sechsten Rippenbogen in die Leberdämpfung, die rechte am vierten Rippenbogen in die Herzdämpfung übergeht. Die Sektion ergibt in diesem Falle, daß die rechte Lunge zwei, die linke drei Lappen besitzt und daß demgemäß auch die Zahl der Bronchialäste und Lymphgefäße modifiziert ist. Perkutiert man die Bauchorgane, so findet man eine dem Spiegelbilde der Leberdämpfung entsprechende Figur links unterhalb des sechsten Rippenbogens; die Leberdämpfung rechts fehlt. Die sonst links perkutierbare Milzdämpfung wird an der symmetrischen Stelle rechts gefunden, und der sonst links zwischen Leber, Milz, Lunge und Rippenbogen befindliche Traubesche Raum mit dem tympanitischen Magenschall liegt in Spiegelbildform rechts. Schließlich können durch Perkussion Teile des Magens und Darmes in ihrer ungefähren Lage aufgefunden werden, wenn sie mit Wasser oder Gasen (z. B. Kohlensäure) angefüllt sind. So findet man den Magen zum größten Teil rechts, zum kleineren links liegend und das gefüllte Colon descendens in der rechten Bauchhälfte bei Wasserfüllung tief gedämpft, bei Luftfüllung durch tiefen lauten Schall erkenntlich. Mehr kann durch Perkussion wohl kaum festgestellt werden. Wir

wenden uns nun zu dem vierten Hilfsmittel der physikalischen Diagnostik, der

4. Auskultation.

Liegen außer dem Situs inversus keine pathologischen Veränderungen vor, so kann durch sie nachgewiesen werden, daß der Spitzenstoß mit der Stelle des lautesten Spitzentones zusammenfällt, daß dieser also im rechten fünften Interkostalraum in der Mammillarlinie am deutlichsten gehört wird, während im linken fünften Interkostalraum normales Atemgeräusch auskultiert werden kann. Die Trikuspidalklappe, die hier vom linken Atrium zum linken Ventrikel führt, wird bei der Transposition des Herzens über dem sechsten Rippenknorpel am linken Sternalrand auskultiert. Nach Seitz[6] bestehen bei gesunden Menschen bei der Auskultation über den Lungen folgende Unterschiede. Auf der linken Seite ist das Inspirium verschärft, während über dem rechten Lungenflügel fast immer das Exspirium schärfer und mehr bronchial klingend gefunden wird. Das müßte bei Situs inversus umgekehrt sein. Der Pektoralfremitus, der einen Palpationsbefund darstellt, wurde bereits oben (cfr. pag. 7—8) erwähnt. Seitz gibt ferner an, daß der zweite Pulmonalton im Vergleich zum zweiten Aortenton stärker und am häufigsten gespalten sei, was auch anatomisch erklärlich ist, da bei der Kreuzung von Aorta und Pulmonalis letztere stets vorn liegt. Bei Situs inversus wird die Aortenklappe im zweiten linken, die Pulmonalklappe im zweiten rechten Interkostalraum dicht neben dem Sternum auskultiert, es müßte also im zweiten rechten Interkostalraum der zweite Pulmonalklappenton gegen den zweiten Aortenton mehr akzentuiert gefunden werden. Daraus wäre dann auf die Gefäßumlagerung zu schließen, natürlich vorausgesetzt, daß die Organe sonst gesund sind und der zweite akzentuierte Pul-

---

6. cfr. unter Anm. 3.

monalton nicht etwa z. B. durch eine Stauung im Lungenkreislauf bedingt ist. Schließlich sind die durch die Venen am Halse entstehenden Geräusche normal rechts lauter zu hören als links. Bei Situs inversus ist auch dies umgekehrt, was einen weiteren Beweis für die Gefäßumlagerung darstellt. Demnach dient die Auskultation dazu, die Diagnose der Dextrokardie mit der Verlagerung der großen Gefäße sowie die der Lungenumlagerung zu bestätigen. Mit Hilfe dieser von Seitz angegebenen Mittel zur Diagnose ist bereits 1860 von Steinhäuser ein Fall von Situs inversus diagnostiziert worden[7]. Von den Darmgeräuschen kann wohl abgesehen werden, höchstens kommen die bei Aufblähung des Magens mit Kohlensäure entstehenden Schaumgeräusche der platzenden Bläschen in Betracht zur Abgrenzung des Magens gegen den unaufgeblähten Darm, wo dieselben dann fehlen; doch haben diese eine untergeordnete Bedeutung, besonders da der Magen durch Perkussion und die später zu erwähnende Röntgendurchleuchtung in seiner Begrenzung genauer zu bestimmen ist. Hiermit haben wir die älteren physikalischen Hilfsmittel zur Diagnose wohl erschöpft und wenden uns nun zu den

neueren Untersuchungsmethoden.

Die älteste von diesen und für unseren Fall vielleicht die am wenigsten wichtige stellt die

5. Laryngoskopie

dar. Nach Schrötter[8] haben wir in ihr ein Mittel, um die Verlagerung des rechten Lungenflügels auf die linke Seite und des linken auf die rechte festzustellen, indem bei Menschen mit Situs inversus in den linken Hauptbronchus tiefer hinabgesehen werden kann als in den rechten, was sonst umgekehrt ist. Ich möchte dem ergänzend hinzufügen, daß

---

7. Steinhäuser, Inaugural-Dissert., Gießen 1860.
8. Medizin. Jahrbücher 1870, Vol. XX. Wien, pag. 194.

das, was Schrötter festgestellt hat, heute noch zweifelloser durch die

6. Bronchoskopie

diagnostiziert werden kann; allein dies ist ein immerhin eingreifender und mitunter nicht ungefährlicher Eingriff, zu dem man sich aus rein wissenschaftlichem Zwecke, ohne das Motiv der Therapie oder Diagnose einer das betreffende Individuum schädigenden Erkrankung, nicht immer verstehen wird. Deshalb ist diese nicht so wesentliche Untersuchung in dem angefügten Falle fortgelassen worden, der auch ohne dies klar sein dürfte. Wir gehen nun zu einem der neuesten diagnostischen Hilfsmittel über, der

7. Röntgendurchstrahlung.

Durchleuchtet man auf diese Weise den Thorax, so fällt sofort die Tatsache auf, daß der sonst links liegende Herzschatten deutlich pulsierend auf der rechten Seite gefunden wird. Was man durch Inspektion, Palpation und Auskultation geschlossen hatte, wird hier bestätigt. So gut wie sicher gestellt wird auch die totale Umformung dieses Organes, denn an dem Schatten kann man meist in allen Einzelheiten die Spiegelbildform des normalen Konturs wahrnehmen. Der Aortenbogen pulsiert auf der rechten Seite. Das linke Lungenfeld ist, dem Herzbefund rechts entsprechend, frei und normal durchleuchtet, ebenso die anderen Teile des Lungengewebes. Von den Organen der Bauchhöhle sieht man deutlich den tiefen Schatten der Leber unter der linken Zwerchfellspange, der bei der Atmung auf und nieder steigt, und unter der rechten den weniger tiefen und scharfen Milzschatten; dazwischen auf der rechten Seite die mit Luft gefüllte Magenblase. Die Lageverhältnisse des Magendarmkanals erkennt man erst genauer nach einer Mahlzeit von Baryum sulfuricum- oder Wismutbrei, wodurch be-

kanntlich Schatten auf den Röntgenschirm projiziert werden, welche einen Rückschluß auf die Gestaltung der inneren Organe gestatten. So sieht man bereits beim Schlucken, daß der Schatten des Bissens rechts von der Wirbelsäule abwärts gleitet, also Rechtslage des Oesophagus besteht, daß ferner die Cardia und der Fundus rechts liegen müssen, weil dort die durch den Baryumbrei verursachten Schatten liegen. Ebenso ist deutlich der Pylorus als der linken Körperhälfte angehörig erkennbar. Weitere Durchleuchtungen in den geeigneten Momenten zeigen eine Linkslage des Colon ascendens mit dem Coecum und Processus vermiformis und eine Rechtslage des Colon descendens. Letztere kann man besonders deutlich zur Anschauung bringen, wenn man vor der Durchleuchtung einen Einlauf mit Baryum sulfuricum-Aufschwemmung gemacht hat. Diese Befunde bestätigen in jeder Hinsicht das Ergebnis der physikalischen Diagnostik und machen den Situs inversus sicher. Wir hätten uns jetzt noch mit dem letzten der neueren diagnostischen Hilfsmittel zu beschäftigen, mit dem

8. Elektrokardiogramm.

„Schon von Waller[9] ist im Jahre 1898 wahrscheinlich gemacht worden, daß beim normalen Herzen die beim Herzschlag entstehende Potentialdifferenz zwischen Mund und linkem Arm größer ist als zwischen Mund und rechtem Arm, während im Falle einer Dextrokardie es umgekehrt ist“[10]. „Nach Einführung des Saitengalvanometers sprach dann Einthoven[11] im Jahre 1908 die Vermutung aus, daß

---

9. Waller, On the elektromotive changes connected with the beat of the mammalian heart etc. Philosoph. transact. Vol. 178, pag. 169; 1898.

10. Nicolai, Das Elektrokardiogramm etc. Berl. Klin. Wochenschrift Jahrgg. 48 Nr. 2 pag. 51 ff.

11. Pflügers Archiv Vol. 122 pag. 553.

in vielen Fällen die Lage des Herzens durch elektrische Untersuchung bestimmt werden könnte"[12]. Die Forschungen in dieser Richtung schritten fort und 1910 wurde von Kraus und Nicolai[13] gezeigt, daß wir mittelst des Elektrokardiogrammes den Erregungsablauf im Herzen kennen lernen. Die Aufnahme eines solchen Elektrokardiogrammes geschieht mit dem elektrischen Strom, der die zu untersuchende Person und ein Galvanometer durchläuft, um alsdann auf einen Streifen photographischen Papiers eine Kurve von dem Erregungslauf im Herzen aufzuzeichnen. Nimmt man mit Hilfe solches eigens hierzu konstruierten Apparates (z. B. des von Nicolai angegebenen), dessen detaillierte Schilderung ich hier übergehen will, das Elektrokardiogramm eines Gesunden auf, so zeigt dieses schematisch folgendes Bild, wobei A, die Atriumszacke durch die Kontraktion der Vor-

höfe, I, die Initialzacke durch die Erregung im Papillarsystem des Herzens und F, die Finalschwankung durch die Ventrikelkontraktion bedingt ist. Normalerweise sind alle Zacken dieses Musterelektrokardiogrammes, wie Einthoven es statt Normal- oder Durchschnittsform genannt wissen will, nach oben gerichtet, positiv, d. i. oberhalb der Abszisse gelegen. A ist dabei ein niedriger Bogen, I eine spitze hohe Zacke und F ein zwei- bis viermal so hoher und langer Bogen wie A; dann kommt ein der Diastole entsprechender

12. Neumann, Deutsche Med. Wochenschr. Jahrgg. 38 Nr. 41 pag. 1920, 10. Okt. 1912.

13. Kraus und Nicolai, „Das Elektrokardiogramm des gesunden und kranken Menschen", Leipzig 1910 § 54 pag. 173 ff.

horizontal verlaufender Teil, worauf sich das Kurvenbild bei Neueintritt der Systole wiederholt. Dieses Musterelektrokardiogramm bei der bei Situs inversus bestehenden Dextrokardie wird nach Nicolai in dem Sinne typisch verändert gefunden, daß alle Zacken unter die Abszisse fallen, also negativ sind; sonst sind sie in ihrer Größe und Reihenfolge erhalten; es stellt dann somit die Umkehrung oder besser das völlige Spiegelbild des Musterelektrokardiogrammes dar, ebenso wie die Dextrokardie das Spiegelbild der normalen Sinistrokardie ist[14]. Nicolai geht in seiner Schlußfolgerung so weit, daß er an dieser Stelle meint, das Herz liegt nicht

nur in seiner Gesamtform umgekehrt, sondern es sei auch in dem feineren Mechanismus des Erregungs- resp. Faserverlaufs rechts und links einfach vertauscht. Man könnte sogar im einzelnen beweisen, daß die Atriumerregung hier nicht von rechts nach links wie im normalen Herzen, sondern von links nach rechts verlaufe, daß die Erregung des Papillarsystems ebenfalls so verlaufe, daß ihr Anfang dem rechten Arm näher liege als dem linken und daß die Erregung sich zum Schluß wieder mehr links und nicht, wie im normalen Herzen, mehr rechts ausbreite. Auf die zum Teil noch schwebende Frage, ob die Herzlage für die Form des Elektrokardiogrammes von ausschlaggebender Bedeutung ist[15], oder ob „die Lageveränderungen auf keinen Fall

14. cf. unter Anm. 10.

15. Hoffmann, Zur Deutung des Elektrokardiogramms, Pflügers Arch. 1910, Vol. 133, pag. 552.

die Form des Elektrokardiogramms wesentlich bestimmen", wie Nicolai meint[16], der an der zitierten Stelle dies an Röntgenbildern von sechs verschieden gelagerten Herzen mit den jedesmal zugehörigen Elektrokardiogrammen, welche allerdings sehr ähnlich sind, nachzuweisen sucht, oder ob nur ein „Individualelektrokardiogramm" ist —, unter anderem eine Funktion der indirekten Ableitung, der Lage und des Erregungsortes des Herzens" ist[17], will ich hier nicht weiter eingehen. Erwähnt sei nur noch die von Mohr[18] gemachte Beobachtung, daß bei Situs inversus nach der Umwechselung der Elektroden das vorher negative Elektrokardiogramm positiv wurde und ganz das Bild des Musterelektrokardiogrammes annahm (cfr. den kasuistischen Beitrag pag. 33).

Wie im Anfang gesagt wurde, bliebe nun noch einiges über Entstehung, Häufigkeit und Bedeutung usw. des Situs inversus zu sagen. Ich will mich hierbei zum Teil an das von Krieger[19] Gesagte und Zitierte anschließen. Wenn man die Entstehung dieser eigenartigen Eingeweideumlagerung verstehen will, so muß man auf die frühesten Stadien der Entwicklung zurückgreifen. Carl Ernst von Baer[20] sah an einem erst fünf Tage alten Hühnerembryo einen Situs inversus. Zu einer gewissen Zeit pflegt sich der Embryo, der seine Bauchfläche dem Dotter zuwendet, bei der Abschnürung vom Dotter mit seiner linken Seite gegen denselben zu legen. Dies beobachtete C. E. v. Baer in sehr vielen Fällen mit

---

16. cfr. unter Anm. 10.

17. Hering, Deutsche Med. Wochenschr. Jahrgg. 38 Nr. 46 pag. 2160 vom 14. Nov. 1912.

18. Münch. Med. Wochenschr. 1912 Nr. 7 pag. 387, cfr. unter der Anm. 1.

19. Krieger, Inaugural-Diss., Berlin 1880.

20. Ueber die Entwicklungsgeschichte der Tiere, Königsberg 1828 I. pag. 51 u. 89.

großer Regelmäßigkeit, bis ihm einer vorkam, in welchem sich der Fötus auf die rechte Seite drehte; er sagt selbst darüber: „In dem anderen Falle aber hatte schon der halbe Fötus sich auf die rechte Seite gedreht, die hintere Hälfte war nicht ganz gerade, sondern eigentümlich gedreht, als ob sie Gewalt erlitten hätte. Das Herz war hier ganz umgekehrt gestellt, die Vorkammer lag nach rechts, die Wölbung der Kammern nach links, und so war in allen seinen Teilen das umgekehrte Verhältnis der Lage, die wir als die normale beschreiben werden. Ich kann daher nicht zweifeln, daß hier ein Situs inversus sich zu bilden angefangen habe.“ Dasselbe stellte danach auch Dareste[21] fest. Ganz bekannt ist z. B. ferner der Situs inversus bei einer gewissen Fischart, den Schollen (Pleuronectes)[22] und er wird auch bei einigen Klassen der Weichtiere gefunden, z. B. den Akephala und den Gastropoda, bei letzteren übrigens gar nicht so selten. Bei Schnecken kann man ihn ganz deutlich an den Windungen des Gehäuses erkennen, welche links- statt wie gewöhnlich rechtsläufig sind. Der Bau des Gehäuses ist dabei abhängig von der Lagerung der Eingeweide. Diese Tatsache war schon den alten Indern bekannt[23] und solche transponierten Schneckengehäuse waren bei ihnen besonders geschätzt. Um weiteres über den Entstehungsmodus sagen zu können, muß man sich klar werden, mit welcher Bildungsart man es zu tun hat. Man könnte eine Bildungshemmung, ein Stehenbleiben auf früherer Entwicklungsstufe, annehmen oder das Umgekehrte, eine exzessive, eine über das gewöhnliche Maß hinausgehende Bildung. Beides befriedigt jedoch nicht, weil beim Situs inversus die einzelnen Organe keine Veränderungen in der Konfiguration — abgesehen von

---

21. Comptes rendus L. VII. pag. 685 ff.

22. Geoff, Saint-Hilaire, Histoire des anomal. de l'organisat. Paris 1836, T. II. pag. 24.

23. Haller, de monstris, Lib. II c. VII.

der Spiegelbildform — erlitten haben, auch leisten sie das, was ihnen im Organismus physiologisch an Aufgaben zugewiesen ist, d. h. sie funktionieren ganz wie normale Eingeweide. Es handelt sich demnach bei Situs inversus streng genommen auch nicht um eine Mißbildung, sondern um eine Varietät, eine Spielart, oder höchstens eine Anomalie. In Eulenburgs Realenzyklopädie ist folgende Definition für Mißbildungen gegeben: „Mißbildungen sind alle Abweichungen von dem normalen morphologischen Bau des Organismus, die durch die Störung der ersten Bildung (= primäre Mißbildungen) oder an bereits gebildeten Teilen vor der vollendeten Entwicklung (= sekundäre Mißbildungen) entstanden sind; während man geringfügige Abweichungen als Anomalie bezeichnet“[24]. Küchenmeister geht sogar so weit, daß er den Situs inversus nur als Situs rarior und nicht als Mißbildung auffaßt (cfr. ibidem) und er kommt auch zu dem Schluß, daß es sich hier sozusagen nur um Variationen handelt, deren tpyisches Merkmal es ist, daß sie völlig belanglos sind. Für eine bloße Varietät würde es sprechen, wenn Menschen mit Situs inversus Kinder mit normaler Organlagerung zeugten, wie man auch weiß, daß z. B. die erwähnten ausnahmsweise links gedrehten Schnecken rechts gewundene Junge haben[25]. Allerdings kommt Situs inversus auch bei Mißbildungen vor. So sagt Förster[26]: „Außer bei übrigens wohlgebauten Individuen kommt der Situs transversus stets bei Doppelmißbildungen vor“ — gemeint sind hier die beim Menschen vorkommenden Doppelmonstra, die, wenn sie sich die Bauchflächen einander zuwenden, mit verschiedenen Seiten dem Dottor angelegen haben müssen —, „indem bei dem eines links gestellten Individuum die Lage-

---

24. cfr. unter 4, Bd. IX pag. 742. Mißbildungen.
25. cfr. unter 19.
26. Förster, Die Mißbildungen des Menschen, Jena 1865 pag. 136.

rung normal ist, dem anderen rechts gestellten ein vollständiger Situs transversus stattfindet", und er sieht darin einen Weg für die Erklärung der Entstehung desselben auch bei einfachem Körper, wobei er zu der von Baerschen Auffassung kommt, indem er meint, „daß von den zwei am Nabel zusammenhängenden Individuen einer Doppelmißgeburt nur das eine zur Keim- oder Nabelblase die normale seitliche Lage haben kann, während das andere verkehrt liegen muß." Wenn man nun fände, daß auch in diesem die Lage der Eingeweide eine vollständig seitlich verkehrte sei, so sei man zu dem Schluß berechtigt, „daß von einer bestimmten seitlichen Lage des Embryo die bestimmte seitliche Lage und Anordnung der Eingeweide abhängig sein muß". Nun ist bei Doppelmißbildungen der Situs inversus stets bei dem Individuum, das nach rechts gelagert ist. Also sagt Förster[27], „können wir schließen, daß die normale Lage und Anordnung von einer Verlagerung des Embryo auf die linke Seite der Nabelblase abhängig ist und daß also Situs transversus stets dann eintreten muß, wenn sich der Embryo nach rechts hin von der Nabelblase lagert". In demselben Sinne erklärt B. S. Schultze[28]: „Inversio viscerum beruht (wahrscheinlich) auf einer Lagerung des dem Dotter aufsitzenden Embryo auf seine rechte statt auf seine linke Seite." Damit scheint der Situs transversus erklärt zu sein. Es handelt sich jedoch noch um die sehr wichtige Frage, weshalb eine Lagerung des Embryo auf die rechte statt auf die linke Seite statthat, und darüber läßt sich zurzeit wohl noch wenig sagen. Andere Hypothesen sind schon früh und zur Genüge aufgestellt worden, so von Riolanus[29], von Winslow[30] und anderen, die alle sich bemühen für jedes einzelne Organ

---

27. cfr. unter 26 pag. 137.
28. Virchow-Archiv Bd. VII. pag. 527.
29. Opusc. anat. varia et nova, Paris 1652.
30. Mémoir. de l'acad. des sciences pour 1733 p. 374.

besondere Verlagerungsursachen und -bedingungen zu finden, statt zu erkennen, daß die Umlagerung eines Organes genügt, um bei Aufrechterhaltung der topographischen Syntopie, die Verlagerung der anderen zur Folge zu haben. Serres[31] denkt dann an die Umlagerung eines Hauptorganes, von dem die der anderen dann abhängig ist, bis sich ein Situs transversus gebildet hat, was auch nicht ohne weiteres zu verwerfen ist, da die einzelnen Organe bekanntlich schon normalerweise viele Umlagerungen in der Fötalzeit durchmachen müssen. Virchow[32], der bei einem Fall von Situs inversus eine nach rechts statt wie gewöhnlich nach links gewundene Nabelschnur vorfand, glaubte diesen Befund mit der Organverlagerung in Zusammenhang bringen zu können, jedoch hat sich herausgestellt, daß rechts gewundene Nabelschnüre keine so große Seltenheit sind, ohne daß Verlagerungen vorlägen. In der neueren Zeit sind Versuche zur Erklärung der Eingeweideumlagerungen noch wiederholt versucht worden. So stellt Rindfleisch[33] eine Hypothese auf, bei der er auf physikalischen Erscheinungen basiert. Ein elastisches Rohr, durch das Flüssigkeit gepreßt wird, unterliegt, je nach dem Druck derselben, einer mehr oder weniger starken spiraligen Drehung. In umgekehrter Weise vermag nun eine spiralig gedrehte Flüssigkeitssäule auf eine sie umgebende elastische Wandung einen Einfluß auszuüben, der sich bei Einknickung des Schlauches darin äußert, daß sich eine Schleife bildet, welche je nach dem Verlauf der Spirale nach rechts oder links gekrümmt ist. Aehnliche Verhältnisse liegen im frühsten Stadium der Entwicklung des Herzens vor, wenn dieses sich aus dem Gefäßschlauch zu differenzieren beginnt, und bei dem normalerweise eine

---

31. Recherches d'anatomie transcendante et pathologique und Mémoir. de l'académie des sciences 1832 p. 690.

32. Virchow Archiv Bd. XXII pag. 732.

33. Zentralbl. für d. med. Wissensch. 1864 pag. 323 u. Lehrb. der pathol. Gewebslehre, Leipzig 1871 pag. 218 u. 39.

Schleife nach links herausfällt. Diese untere Schleife der S-förmigen Krümmung des ursprünglich gestreckten Herzschlauches bildet die Grundlage für die spätere Herzspitze. Die hypothetische Annahme ist nun die, daß die im Gefäßsystem pulsierende Blutsäule die umgekehrte Rotationsrichtung hat, also nicht von links nach rechts, sondern von rechts nach links verläuft, wodurch bedingt würde, daß die auf Einknickung entstehende Schleife nach rechts geworfen würde und somit Dextrokardie entstände. Ist aber das Gefäßsystem verlagert, so bilde sich ein konsekutiver Situs viscerum inversus. Bei dieser Hypothese ist nicht einzusehen, weshalb sich die Rotationsrichtung in dem Gefäßschlauch ändern sollte; aber immerhin erschließt sie eine neue Begründungsmöglichkeit für die Organverlagerung bei der Transpositio viscerum lateralis. Auch die von C. E. v. Baer angegebene Entstehungstheorie durch abnorme Drehung des Embryo ist angefochten worden. Dareste glaubt, daß die Ursache schon früher liege und meint, daß primär die Umlagerung des Herzens nach rechts eintrete, welches alsdann unter Vermittlung der Allantois an der Drehung des ganzen Embryos, sowie der einzelnen Organe, nach rechts schuld sei[34]. Er weist dies auch an exakten Versuchen nach, bei denen er künstlich Situs inversus hervorruft, indem er die Eipole eines Hühnereies während seiner Entwicklung verschieden stark erwärmt (12—16° die umspülende Luft, 41—42° das eine Polende). Jedoch sind diese Versuche nur bis zu einem gewissen Grade abgeschlossen und daher ist diese Theorie wohl als nicht ganz spruchreif zu betrachten, jedenfalls versprechen Untersuchungen in dieser Richtung am ehesten Licht in das über die Entstehung des Situs viscerum inversus ruhende Dunkel zu bringen. Soviel über das Wesen und die Entstehung dieser Anomalie. Es bliebe noch einiges über die Häufigkeit und Bedeutung der Dis-

34. Comptes rendus L. VII p. 685.

locatio viscerum lateralis zu sagen. Schon Aristoteles weiß offenbar davon, wie aus einer von Haller[35] aus dessen Schriften[36] zitierten Stelle hervorzugehen scheint, wo er sagt: „Illa non rarissima viscerum inversio, in qua omnia dextra sunt, quae sinistra esse solent.“ Vom 17. Jahrhundert an sind dann bis in die Neuzeit[37] häufiger Fälle von totaler parietaler Transposition berichtet worden; so stellt nach v. Eulenburg[38] Küchenmeister von 1643 bis 1883 allein 149 Fälle zusammen, Taruffi aus der Zeit von 1569 bis 1888 sogar 235 (unter letzteren sollen allerdings auch partielle Transpositionen zum Teil mit inbegriffen sein). Dies dürfte als Beweis für die nicht gar zu große Seltenheit dieser Anomalie angesehen werden. Besonders in neuster Zeit, seitdem wir die diagnostischen Hilfsmittel der Röntgenstrahlen und des Elektrokardiogramms besitzen, ist sie häufiger diagnostiziert worden, immerhin ist aber jeder Fall als eine wertvolle Bereicherung der diesbezüglichen Literatur anzusehen. Was die Verteilung auf die beiden Geschlechter betrifft, so sind sie etwa gleichmäßig betroffen. Das geringe Ueberwiegen zugunsten des männlichen dürfte auf Zufall beruhen[39]. Guttmann, der alle bisher bekannt gewordenen Fälle von Situs viscerum inversus auf etwa 100 zusammenstellt[40], kommt zu dem Schluß, daß sich man männliche Geschlecht zum weiblichen hierbei etwa wie $2\frac{1}{2}:1$ in der Häufigkeit verhalte. Was die Bedeutung des Situs inversus anbetrifft, so ist die Frage eigentlich schon damit beantwortet, daß wir es hier mit einer Anomalie, einer Spielart, zu tun haben, bei der die Organe, wie oben bereits erwähnt wurde, eine

35. Haller, de monstris lib. I. Kap. VII.

36. „Aristot. De anima, L. IV. u. 4“.

37. cfr. Geschichtliches und Literatur in Burgl. Inaugural-Diss. München 1876 pag. 2—4.

38. cfr. unter 4, Bd. IX. pag. 782.

39. cfr. unter 4, Eulenburg.

40. Berl. Klin. Wochenschr. 1876 Nr. 11 pag. 150.

vollständige Umformung — nicht nur eine Verschiebung —, eine Transformation — und nicht nur eine Dislokation — erlitten haben und bei der sie funktionell von den normal gestalteten nicht abweichen. Demnach dürfen sich keine Folgen, weder Vorteile noch Nachteile, bei den Besitzern eines Situs inversus ergeben, und dies wird auch in der Mehrzahl der Fälle beobachtet. Immerhin läßt sich die Möglichkeit nicht von der Hand weisen, daß diese Anomalie zu Mißbildungen aller Art prädisponiere. Man hat wiederholt Fälle gesehen, bei denen allerlei Bildungsstörungen gefunden wurden, welche auf eine zu geringe Energie der bildenden Kraft scshließen lassen. Darauf weist schon Joh. Friedr. Meckel in seinem Handbuch der pathologischen Anatomie hin[41], in dem er berichtet, daß Heuermann die Milz in zwei, Baillie in fünf, Abernethy in sieben Lappen zerfallen fand, daß Torrez Hirnhöhlenwassersucht im höchsten Grade, Sue totale Nierenverschmelzung, Baillie ein Darmdivertikel diagnostizieren konnten. Auch Hyrtl[42] fand in vier von ihm sezierten Fällen die Milz in kleinere Milzen (5—11) zerfallen. Ferner ist von Burgl[43] ein Fall beobachtet und beschrieben, bei welchem Stenose der Pulmonalarterie mit Offenbleiben des Septum ventriculorum bestand, und von ihm erwähnt werden Fälle, bei denen jedesmal nur eine dieser beiden Mißbildungen bestand, oder bei denen das Zwerchfell ganz oder teilweise fehlte, sowie ein Fall von John Alexander mit Obliteration der Gallenblase und einer von P. M. Lyon mit Atresia vaginae. In dem von mir beobachteten Falle habe ich klinisch keine Mißbildung finden können, aber es ist hervorzuheben, daß ein auffallendes Zurückgebliebensein in der Entwicklung, gleichsam eine Verlangsamung derselben,

---

41. Meckel, Handb. der pathol. Anat., Leipzig 1816, Vol. II. 1. Abt. pag. 188.
42. Burgl, Inaug.-Diss., Berl. 1876 pag. 12 ff.
43. cfr. unter 42.

besteht; allerdings kommt dies zum Teil auf Rechnung der bestehenden und überstandenen Erkrankung (Osteomyelitis chronica). Als eine für Arzt und Patienten nicht ganz unwichtige Folge des Situs inversus ist die bei nicht genügender Untersuchung entstehende Gefahr einer falschen Diagnosenstellung bei Erkrankungen des Inhabers zu erwähnen. So kann eine Appendicitis, weil sie sich in der linken unteren Bauchhälfte abspielt, übersehen oder falsch gedeutet werden; cholecystitische Beschwerden werden noch leichter als gewöhnlich auf den Magen bezogen; ein Lebertumor kann im ersten Augenblick mit Milzschwellung verwechselt werden usw. Alle diese Fehldiagnosen werden natürlich beseitigt, wenn stets genau untersucht wird und wenn man wenigstens die Dextrokardie erkennt. Von Bedeutung für die Besitzer von Transpositionen ist schließlich die Frage, ob diese Anomalie erblich ist. Hierüber erhalten wir aus der Literatur Aufschluß. Es liegen Angaben über die Kinder eines Vaters oder einer Mutter mit dieser Anomalie vor. So berichtet Emilio Valsuani[44] von einem Kinde mit normaler Organlagerung, dessen Mutter (Primipara) eine Dextrokardie hatte. Schultze[45] erwähnt eine Frau mit Situs inversus, deren Vater und vier lebende Geschwister, und deren zweites Kind eine normale Lagerung der Organe aufwiesen; die Mutter und das erste Kind der Frau waren der Untersuchung nicht zugänglich. Und endlich fand Hyrtl einen Tischlermeister in Wien mit dieser Anomalie und stellte fest (durch eigene Untersuchung), daß seine sechs Kinder frei von ihr waren; auch Guttmann[46] beschrieb einen Fall, wo die ganze Familie des mit Dextrokardie behafteten Vaters ohne Organverlagerung gefunden wurde. Nach diesen Ausführungen ist der

---

44. Annal. univers. CC. VII., pag. 225, Febbrajo 1869; cfr. Schmidts Jahrb. 1869 Vol. II. pag. 152.

45. Virchows Archiv Vol. XXII pag. 225 ff. Berl. 1861.

46. cfr. unter 40.

Situs viscerum inversus eines der Eltern ohne sichere erbliche Wirkung auf die Kinder und umgekehrt können Väter und Mütter mit normal angelegten Eingeweiden Kinder mit Heterotopie derselben zeugen, wie z. B. der von mir beobachtete Fall beweist. „Endlich existieren andrerseits einzelne Beobachtungen, daß Kinder eines mit Dextrokardie behafteten Elternpaares ähnliche Mißbildungen zeigten, wobei es sich nach Bamberger weniger um ein hereditäres Verhältnis, als vielmehr um jene sonderbare, aber oft beobachtete Eigentümlichkeit im Tierreiche zu handeln scheint, daß spätere Fruchtbildungen einen abweichenden Typus der ersteren erhalten“[47]. Wie weit diese Behauptung Burgls stichhaltig ist, konnte ich nicht eruieren. Es ginge hieraus hervor, daß der Situs viscerum inversus nur dann erblich ist, wenn beide Eltern dieselbe Anomalie besitzen und dieser Fall ist sicher als äußerst selten anzunehmen.

Nunmehr folgt der von mir beobachtete Fall von Situs viscerum inversus nach einer Untersuchung vom 10. November 1912.

Anamnese.

Alwine R., 18 Jahre, aus Tremmen (Brandenburg), Vater Arbeiter. Erblichkeitsverhältnisse: Beide Eltern leben und sind gesund. Pat. hat 6 Schwestern und 2 Brüder, die alle gesund sind; besonders soll sich keines darunter befinden, dem es aufgefallen wäre, daß ihm das Herz auf der rechten Seite schlägt. Die Mutter zeigt normale Organlagerung, wie ich mich durch eigene Untersuchung überzeugt habe. Die Patientin gibt an, mit der linken Hand ebensogut wie mit der rechten arbeiten zu können. — Früher überstandene Krankheiten: Patientin hat, außer Masern, vor vier Jahren leichten Lungenkatarrh überstanden. Als Kind bemerkte sie beim Spielen und Rennen,

47. cfr. unter 42.

daß ihr das Herz der rechten Seite schlägt; sie nahm jedoch an, daß dies bei allen Menschen so sei. Jetzige Erkrankung: Patientin bekam nach einem Fall über die Eggewalze im Oktober 1911 durch Stoß am linken Fußgelenk eine Schwellung des ganzen linken Beines mit sehr heftigen Schmerzen und hohem Fieber. Aus einer etwa markstückgroßen Verfärbung am linken Hüftgelenk entstand eine Fistel, welcher am Oberschenkel eine ganze Zahl anderer folgten; diese schieden Eiter aus und schlossen sich zuweilen, brachen aber immer wieder bald auf. Die ganze Zeit nahm Patientin wenig oder gar nicht an Gewicht zu, hatte keinen Appetit, war teilweise bettlägerig und blieb hinter der Entwicklung ihrer Geschwister zurück. Sie leidet häufig an Herzklopfen, Halsentzündungen und ist stark verstopft gewesen. — Seit ihrer Aufnahme in das Cecilie-Kreiskrankenhaus zu Nauen wurde sie wegen chronischer Osteomyelitis des linken Beines behandelt. Sie wurde, nachdem sich die Fisteln unter konservativer Therapie nicht geschlossen hatten, operiert und die osteomyelitischen Sequester wurden entfernt. Darauf wurde das Allgemeinbefinden ein bedeutend besseres — Gewichtszunahme von 77 auf 102 Pfund —, die Fisteln schlossen sich bis auf eine an der medialen Seite des Kniegelenkes.

Status praesens.

I. Allgemeines:

Die mittelgroße Patientin ist von grazilem Körperbau und befindet sich in leidlich gutem Ernährungszustande. Muskulatur und Fettpolster sind gut entwickelt. Bei der Patientin fehlen die sekundären Geschlechtsmerkmale (Achselhaare, Pubes, Mammae nur andeutungsweise vorhanden), sie ist noch nicht entwickelt und macht im ganzen einen für ihre 18 Jahre sehr zurückgebliebenen und infantilen Eindruck. Irgendwelche Bildungsstörungen sind nicht zu erkennen.

1. Der Kopf

weist keine Besonderheiten auf. Ebenso ist

2. der Hals

ohne Befund.

3. Die Brust

ist langgestreckt wie beim Habitus asthenicus, elastisch, ohne rhachitische Veränderungen. Die Fossae supra- und infraclaviculares sind nicht wesentlich eingesunken.

Lungen: Der Rhythmus der Atmung ist normal; es besteht kein Husten und Auswurf. Bei Palpation fühlt man den Pektoralfremitus deutlich links stärker als rechts. Die Perkussion ergibt überall normalen, hellen Lungenschall; über den Spitzen ist keine Dämpfung feststellbar. Ueber dem Orte, wo sonst das Herz liegt, ist Lungenschall, dort, wo sonst der rechte Mittellappen hellen Schall ergibt, ist eine Dämpfung vorhanden. Grenzen: Die Kröningschen Felder sind beiderseits gleich große, nicht eingeengt. Die hinteren unteren Grenzen sind gut verschieblich und liegen etwa beim XI. Brustwirbeldorn. Die vorderen unteren Grenzen sind ebenfalls gut verschieblich; auf der rechten Seite geht sie am dritten Rippenknorpel in der Mammillarlinie in eine relative und am vierten in eine absolute Dämpfung über; auf der linken Seite geht sie in der Mammillarlinie an der fünften Rippe in eine relative und an dem sechsten Rippenbogen in eine absolute Dämpfung über. Es liegt hier also ein Austausch der Dämpfungsverhältnisse zwischen linker und rechter Lunge vor. Die Dämpfungsgrenze, welche sonst an der unteren linken Lunge wahrgenommen wird, tritt hier in Spiegelbildform an der unteren rechten Lunge auf und die sonst am unteren rechten Lungenrand perkutierbare Dämpfungsfigur wird im Spiegelbilde links unten gefunden. Auskultation: Auf beiden Lungen ist verschärftes, pueriles Atmen hörbar. Ueber der rechten Apex, dicht neben der

Wirbelsäule ist das Inspirium deutlich verlängert und stärker als links an der symmetrischen Stelle, wo dagegen das Exspirium lauter und auch bronchialer klingt. Hieraus kann man also nach Seitz[48] den Schluß auf Umlagerung der Lungen machen, zusammen mit dem Befund des Pektoralfremitus. Keine Rassel- oder Reibegeräusche. Ueber der rechten Spitze bis zur Spina scapulae ist verschärftes In- und Exspirium vorhanden. Die Röntgendurchleuchtung der Lungen ergibt normal helle Zeichnung der Lungenfelder, keine besondere Hiluszeichnung.

Herz: Der Puls ist regelmäßig, voll und etwas beschleunigt. Palpation: Der Herzstoß auf der linken Brustseite fehlt, statt dessen ist auf der rechten Thoraxhälfte eine dem Herzstoß ganz analoge, symmetrisch zu dem sonstigen Orte lokalisierte Erschütterung gelegen. Der Spitzenstoß im fünften linken Interkostalraum ist nicht vorhanden. Dafür ist im rechten fünften Interkostalraum ein dem Spitzenstoß analoger Stoß zu palpieren, welcher die von der Mitte der rechten Clavicula abwärts über den Thorax gezogene Linie um ca. 1 Finger breit nach lateral überschreitet. Die Perkussion zwecks Feststellung der Herzdämpfung ergibt ein Fehlen derselben auf der sonst üblichen Stelle im linken mittleren Thorax. Statt dessen ergibt sich folgende Dämpfungsfigur einer im rechten Brustraum gelegenen schallverkürzenden Masse. Diese wird als Herz angesprochen. Es findet sich eine absolute Dämpfung [nach oben 4. Rippenknorpel, — nach rechts einen Finger breit außerhalb der rechten Mammillarlinie, — nach unten der 6. Rippenknorpel, — nach links der rechte Sternalrand] und eine relative Dämpfungsfigur [nach oben der 3. Rippenknorpel, — nach rechts fällt sie mit der absoluten zusammen, — nach unten ebenfalls, — nach links der linke Rand des Sternums].

---

48. cfr. unter Anm. 3.

Aus diesen rein physikalischen Symptomen, nämlich der Erschütterung der rechten Thoraxwand analog und symmetrisch der sonstigen Erschütterung auf der linken Seite, dem mit dem Puls synchronen Stoß im rechten 5. Interkostalraum, dem Dämpfungsbefund auf der rechten Brustseite und dem Fehlen aller dieser Erscheinungen auf der linken Seite, wird auf Dextrokardie geschlossen. Dies wird weiter bestätigt durch Auskultation, Röntgenverfahren und Elektrokardiogramm. Die Auskultation im linken 5. Interkostalraum an der Stelle des sonstigen Spitzenstoßes ergibt das Fehlen jedes Herzgeräusches; statt dessen hört man dort normales Atemgeräusch. Der Spitzenton, der bekanntlich durch die Mitralis verursacht wird, ist im rechten 5. Interkostalraum an der Stelle, wo der abnorm gelegene Spitzenstoß fühlbar ist, zu hören, und zwar sind beide Töne laut, deutlich, rhythmisch und rein. Links und rechts vom Sternum in der Höhe des Angulus Ludovici hört man die Töne der Aorten- und Pulmonalklappen. Der zweite Pulmonalton — rechts vom Sternum — ist deutlich lauter als der zweite Aortenton, was einen Beweis für die Umlagerung der großen Gefäße darstellt; ein anderes Moment für diese Tatsache ist dadurch gegeben, daß die Venengeräusche links am Halse lauter auskultiert werden als rechts an der analogen Stelle, was auch umgekehrt ist wie normal. Auf dem Röntgendurchleuchtungsschirm sieht man ein Spiegelbild des sonst links gelegenen Herzschattens auf der rechten Seite. Daß es sich bei diesem Schatten um den Schatten des Herzens handelt und nicht um eine Verdichtung irgendwelcher Art, ist aus den deutlich sichtbaren Pulsationen erkenntlich, und daß es sich nicht um ein Aneurysma handelt, geht aus dem Fehlen des Herzschattens auf der linken Seite hervor. Daß es sich nicht einfach um eine Verdrängung [Pneumothorax, pleuritischer Erguß, Hämatothorax, Empyem, Schwarten oder Tumor usw. links] des Herzens nach rechts oder um eine Verziehung desselben nach rechts handelt [Retraktions-

prozesse von der rechten Lunge aus], geht daraus hervor, daß weder links noch rechts im Lungengewebe ein Anhalt für irgendwelche Veränderungen vorliegt, weder perkutorisch noch auskultatorisch noch röntgenologisch, sondern normal hell durchleuchtetes Lungengewebe festgestellt wird. [Pneumothorax müßte abnorm tiefen lauten Schall und Aufhellung des lungenfreien Gebietes im Gegensatze zu dem dunkleren, weil in verdichtetem Zustande befindlichen, Lungenstrumpf im Röntgenbild ergeben. — Pleuritischer Erguß, Hämatothorax, Empyem, Schwartenbildung ergäben Dämpfung und Schatten im Röntgenbild, sowie eventuell Kompressionsatmen, pleuritisches Reiben usw. — Tumor zeigte je nach dem Sitze einen Schatten und relative oder gar absolute Dämpfung verbunden mit Atmungsveränderungen. — Retraktionsprozesse der rechten Lunge müßten, abgesehen von der Anamnese, außer dem klinischen Befunde der durch Zerrung verursachten Beschwerden und eventueller Dämpfung im Röntgenbilde durch Narbenstränge oder Schwartenschatten erkennbar sein.] Daß es sich um das Herz handelt, dafür spricht schließlich auch, daß an dem Schattenbilde deutlich die Herzform — allerdings das Spiegelbild des normalen Röntgenherzkonturs — festzustellen ist. In der beigegebenen Zeichnung handelt es sich um eine nach einem Röntgenbilde vorgenommene, etwas schematisch gehaltene Verkleinerung. Dabei ist zu erkennen; nach rechts: der deutlich pulsierende Aortenbogen (1), darunter in der Mitte der Bogen des rechten Atriums (2) und unten der des rechten Ventrikels (3); nach medial und links sieht man den oberen gerade verlaufenden Teil der Vena cava superior (4) und darunter die Vorbuchtung des linken Ventrikels (5). Als letztes und wichtigstes Moment für die Richtigkeit der vorliegenden Dextrokardie habe ich das Elektrokardiogramm anzuführen. Die Aufnahme desselben ist am 19. November 1912 in der II. Medizinischen Klinik des Kgl. Charitékrankenhauses mit dem von Nikolai ange-



gebenen Apparat hergestellt worden. Dabei lag die Patientin auf einem Liegestuhl. Bei der I. Ableitung — also von beiden Armen — bei Durchleitung des Stromes von links (positiver Pol) nach rechts (negativer Pol), wobei sonst das Musterelektrokardiogramm resultiert, zeigte sich das bei Situs viscerum inversus auftretende, für Transposition des Herzens nach rechts typische Elektrokardiogramm; es fielen, wie aus der beigefügten Kurve 1 ersichtlich ist, alle Zacken negativ aus; dabei waren sie jedoch deutlich ausgesprochen. Wendete man bei der I. Ableitung den Strom, so daß er nunmehr von rechts (positiver Pol) nach links (negativer Pol) lief, so ergab sich die Umdrehung des Kurvenbildes in das Spiegelbild, es resultierte ein dem Musterelektrokardiogramm entsprechendes, also mit positiven Zacken versehenes Bild. Ich kam somit zu demselben Ergebnis wie Mohr[49]. Nach diesen Befunden kann an der Dextrokardie kein Zweifel mehr bestehen.

4. Der Bauch

hat normale Konturen, ist nicht sehr stark mit Fettpolster versehen; der Nabel in gewöhnlichem Maße eingezogen.

---

49. cfr. unter Anm. 1 und 18.

Kurve 1. Elektrokardiogramm 19. XI. 12. Vorm. 8—9.
Ableitung I. = von beiden Armen, rechts negat. Pol, links posit. Pol.

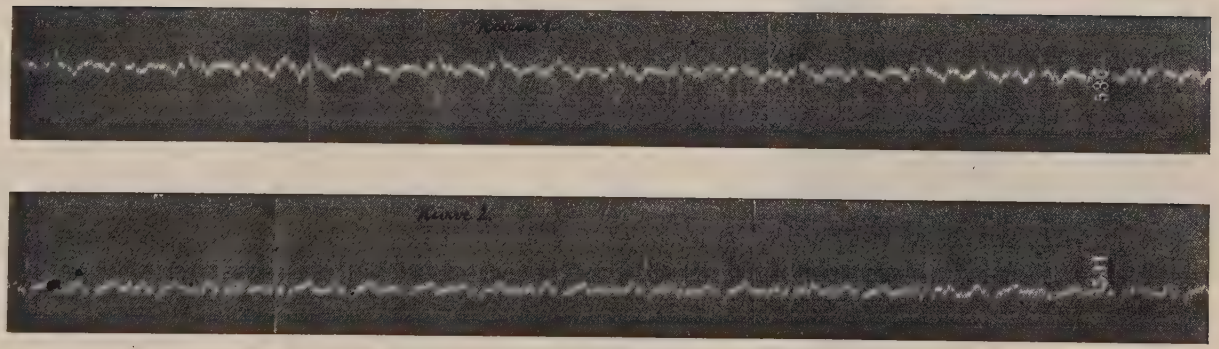

Kurve 2 Elektrokardiogramm 19. XI. 12. Vorm. 8—9.
Ableitung I. = von beiden Armen, rechts posit. Pol, links negat. Pol.

Leber: Bei Perkussion der Stelle, wo sonst die Leberdämpfung zu sein pflegt, — also vorn rechts etwa von der sechsten Rippe an abwärts, — ist keine absolute Dämpfung, sondern tympanitischer Schall. Perkutiert man dagegen die analoge Stelle in der linken Regio hypochondriaca, so findet sich dort eine absolute Dämpfung mit folgender Begrenzung: Obere Grenze: Am linken Sternalrand: sechster linker Rippenknorpel, — Mammillarlinie: sechster linker Interkostalraum; — Mittlere Achsellinie: unterer Rand der linken siebenten Rippe; — Skapularlinie: in der Höhe des elften Brustwirbeldornes. Untere Grenze: In der Medianlinie: etwa zwei Finger unterhalb des Processus xiphoideus; — in der Mammillarlinie auf dem Schnittpunkt derselben mit dem Rippenbogen; — in der mittleren Achsellinie im zehnten Interkostalraum. Ueber der oberen Grenze läßt sich in der Mammillarlinie eine relative Dämpfung herausperkutieren, welche etwa einen Interkostalraum über der absoluten liegt. Die obere Grenze ist mit der Atmung verschieblich, sie tritt bei Inspiration tiefer.

Durch Palpation ist nichts zu eruieren. Aus dieser ganz dem Spiegelbilde der Leberdämpfung entsprechenden Dämpfungsfigur, aus der Tatsache, daß dort, wo sonst die Leber liegt, tympanitischer Schall erklingt, zusammen mit der Tatsache, daß in seltenen Fällen die Leber nach links verlagert gefunden wurde, — und dies kommt hier besonders in Betracht, weil schon das Herz rechts lag, — und daß bei der Röntgendurchleuchtung unter der linken Zwerchfellspange ein tiefer Schatten liegt, der völlig dem Spiegelbilde des sonst rechts gefundenen Leberschattens entspricht, ist der Schluß auf Linkslagerung der Leber gestattet. Es ergibt sich nun die Frage, was aus der sonst rechts gefundenen Milz geworden ist.

Milz: Perkutiert man die Patientin in linker Seiten-

Rückenlage, wie sonst auf der rechten Seite zur Milzperkussion, so findet man eine unscharf begrenzte Dämpfung zwischen der neunten und elften Rippe, welche nach vorn zu die Linea costoclavicularis dextra, d. i. die von der rechten Articulatio sternoclavicularis zur Spitze der rechten elften Rippe gezogen gedachte Linie, nicht überschreitet und etwa dem Spiegelbilde der sonst links gefundenen Milzdämpfung entspricht. Aus dem Befunde dieser Dämpfung, zusammen mit einem auf dem Röntgenbilde (Röntgenschirm) an der Stelle der Dämpfung gelegenen Schatten, welcher etwa die Größe des sonstigen links gelegenen Milzschattens aufweist und der Tatsache, daß die Leber an der sonst normalen Lagerstätte der Milz liegt, sowie endlich der Annahme, daß wohl keine Aplasie der Milz vorliegt, muß man den Schluß auf Rechtslagerung dieses Organes ziehen.

Der Traubesche halbmondförmige Raum mit dem durch den darunterliegenden Magen bedingten tympanitischen Schall zwischen Leber, Milz, Lunge und Rippenbogen, der sonst links liegt, ist auf der rechten Seite in Spiegelbildform perkutierbar. Auf der von ihm sonst eingenommenen Stelle ist Leberdämpfung.

Oesophagus: Auch dieses Organ ist umlagert und verläuft vor und rechts von der Wirbelsäule abwärts. Ein Moment für die Richtigkeit dieser Annahme ist durch die Lokalisation der Schluckgeräusche gegeben, die normaler Weise am deutlichsten links von der Wirbelsäule in der Höhe des sechsten Brustwirbeldornfortsatzes [primäres Schluckgeräusch, kurz und dumpf] und vorn links vom Processus xiphoideus am Rippenbogen [sekundäres oder Durchpressungsgeräusch nach 3—5 Sekunden] gehört werden. Bei dieser Patientin hört man das primäre Schluckgeräusch vielleicht rechts vom 6. Brustwirbeldorne etwas deutlicher als links, doch ist der Unterschied nur gering, und ebenso kann man am rechten Rand des Processus xiphoideus auf dem

Rippenbogen das Durchpressungsgeräusch vielleicht um ein weniges deutlicher hören als an der entsprechenden Stelle links. Mit Sicherheit könnte man hieraus keinen Schluß auf Verlagerung des Oesophagus machen, wenn nicht ein anderes weit wichtigeres Moment dafür vorhanden wäre, nämlich die Röntgendurchleuchtung während die Patientin Bissen von Baryum sulfuricum-brei schluckt. Hierbei kann man das Herabsteigen des Schattens auf dem Platincyanürschirm direkt beobachten und man sieht, daß er der rechten Körperhälfte zustrebt, um dort unter dem Zwerchfell in die bei der Durchleuchtung erkennbare Magenblase zu verschwinden. Damit ist bereits ein Punkt berührt, welcher für die Umlagerung des Magens von großer Bedeutung ist. Endigt nämlich der Oesophagus rechts, so muß auch die Cardia rechts liegen. Das Röntgenbild, das man bei der Patientin zehn Minuten nach Einnahme einer Baryum sulfuricum-mahlzeit vom Magen erhält, zeigt deutlich eine Rechtslagerung dieses Organes. Die Cardia, welche aus der Eintrittsstelle der Bissen klar zu erkennen ist, sowie der Fundus liegen rechts, und der Pylorus des ziemlich stark ptotischen Magens befindet sich auf der linken Seite. Aber auch ohne Röntgenverfahren läßt sich der Erweis für die Magenumlagerung erbringen. Schon daß der Traubesche Raum, der in seiner Tympanie durch den Magen bedingt ist, rechts liegt, zwingt eigentlich zu der Annahme der Verlagerung des Magens, zumal die Leber nachweislich links liegt und also kein Raum für den Magen dort vorhanden ist. Erwiesen wird jedoch die Rechtslagerung durch Inspektion und Perkussion nach Aufblähung mit Kohlensäure, welche entsteht, wenn kurz nacheinander Acidum tartaricum und Natr. bicarb., jedesmal ein Teelöffel auf ein halbes Glas Wasser, gegeben wird. Hierbei entstand eine Vorwölbung des Leibes, und zwar war besonders die rechte obere Bauchhälfte betroffen, von der linken nur der mediale Teil. Perkutierte man, so hörte man über der Vorwölbung lauten, tiefen Magenschall,

welchen man gegen die Tympanie der Därme gut abgrenzen konnte. Dabei reichte der geblähte Magen zwei bis drei Finger breit unter den Nabel; die ganze rechte obere Bauchpartie war von ihm eingenommen; lateral ging er fast bis zur rechten vorderen Achsellinie; nach links kam man in die Leberdämpfung. Auf Grund dieser Feststellung kann an der Umlagerung des Magens nach rechts kein Zweifel mehr bestehen. Ob nach diesem Befunde auch das Duodenum umgelagert ist, das läßt sich klinisch wohl kaum diagnostizieren; es ist jedoch aus zwei Gründen als wahrscheinlich anzunehmen. Erstens ist der Magen umgelagert und der Pylorus liegt folglich links; hätte das Duodenum seinen normalen Platz behalten, so müßte eine eigenartige Zerrung und Drehung dieses Organes stattgefunden haben, die es ermöglichte, daß der Pylorus dennoch links einmündete. Zweitens müßte, da die Leber mit der Gallenblase links liegt, der Ductus choledochus, der bekanntlich im Ligamentum hepatoduodenale zur Papilla Vateri verläuft, äußerst lang geraten sein. Ist aber das Duodenum umgelagert, so ist auch anzunehmen, daß das Pankreas an der Umlagerung teilgenommen hat, weil das Caput in der vom Duodenum gebildeten Schlinge seinen Platz findet. Die Cauda pancreatis endet topographisch bekanntlich an der Milz und da diese hier rechts liegt, so muß man annehmen — falls die Syntopie der Organe erhalten ist —, daß die Cauda ebenfalls rechts liegt. Auch der Ductus Wirsungianus, der Ausführungsgang des Pankreas, welcher in den absteigenden Teil des Duodenums mündet, muß demnach auf der linken Körperseite liegen. Die Aorta abdominalis und Vena cava inferior mit ihren Aesten müssen ebenfalls eine Umlagerung erlitten haben, falls man nicht annehmen will, daß diese beiden sich kreuzen, um an die ihnen bei normaler Lagerung zukommenden Stellen zu gelangen, doch läßt sich hier der Beweis klinisch nicht führen und es bleibt bei der Wahrscheinlichkeitsannahme, daß, — da das Herz rechts

liegt, — auch das zugehörige Gefäßsystem — wofür bereits einige Gründe angegeben wurden — an der Umlagerung beteiligt ist. Von der Aorta ascendens und dem Arcus aortae sowie der Arteria pulmonalis war dies durch die Auskultation und das Röntgenbild des Herzens nachgewiesen worden. Ist aber der Anfangsteil der Aorta umgelagert, so ist es höchstwahrscheinlich auch die Aorta abdominalis und die Vena cava inferior. Als unterstützendes Moment kommt hierzu die Umlagerung der großen Bauchorgane, mit denen zusammen auch die zugehörigen ernährenden Gefäße verlagert sein müssen, so z. B. bei der Leber die Art. hepatica, Vena portae, bei der Milz die Arteria lienalis, beim Magen die Arteriae gastricae, gastroepiploicae, gastroduodenalis, beim Darm die Arteria mesenterica superior und inferior. Daß auch der Dünndarm eine andere Lagerung hat, das geht aus folgenden Ueberlegungen hervor. Zunächst ist der oberste Teil des gesamten Dünndarms aller Wahrscheinlichkeit nach umgelagert, nämlich das eben erwähnte Duodenum; dann ist wohl auch die über die Pars horizontalis inferior duodeni verlaufende Radix mesenterii verlagert, so daß das Mesenterium in seiner Ansatzstelle nicht wie gewöhnlich von links oben nach rechts unten in der Bauchhöhle verläuft, sondern von rechts oben nach links unten; und schließlich sieht man auf dem Röntgenbilde, welches die Gegend der Ileocökalklappe darstellt, daß das Ileum in der linken unteren Hälfte des großen Beckens in das Coecum mündet, statt auf der rechten Seite, daß also auch der unterste, letzte Teil des Dünndarms umgelagert ist. Nur die Verlagerung dieses Schlußteiles des Ileums habe ich klinisch zu beweisen vermocht. Leichter ist dies dagegen bei dem Dickdarm mit dem Coecum und Appendix. Um diese Umlagerung zu erweisen, habe ich zwei Methoden angewandt, die Perkussion des gefüllten Colons und die Röntgendurchleuchtung. Nachdem der Dickdarm der Patientin durch Einlauf entleert worden war, wurde ihr ein Einlauf mit Wasser von

ca. $1/2$—$3/4$ l gemacht, in welchem Baryum sulfuricum aufgeschwemmt worden war. Dies geschah in rechter Seitenlage; darauf nahm Patientin die Rückenlage ein, wobei sich auch das Colon transversum füllte. Bei der jetzt vorgenommenen Perkussion des Bauches ergab sich über dem mit Wasser gefüllten Dickdarm eine absolute Dämpfung, welche an der ganzen rechten Bauchseite und quer über die Mitte des Leibes verlaufend scharf gegen den tympanitischen Schall der übrigen luftgefüllten Teile des Bauches abgegrenzt war. Die Dämpfungsfigur, die sich dabei ergab, stimmte mit dem Verlaufe des Colons in der rechten Bauchhälfte und dem des Colon transversum überein, nur war sie nach beiden Seiten hin bedeutend breiter als der Querdurchmesser desselben in gewöhnlichem Zustande ist, weil das Colon durch den Einlauf erweitert war. Daß sich bei der Eingießung zuerst die Darmabschnitte in der rechten Bauchpartie füllten, während die linke Seite überhaupt nicht betroffen wurde, beweist, daß das Colon descendens rechts liegt; denn dieses muß naturgemäß zuerst gefüllt werden. Zu diesem auf physikalischen Wege gewonnenen Resultat kommen die bei der Röntgendurchstrahlung gefundenen Ergebnisse. Das während des Einlaufes mit der Baryum sulf.-Aufschwemmung hergestellte Bild zeigt im kleinen Becken den tiefen Schatten des stark mit Baryum gefüllten Rectums mit der Ampulle, daran nach rechts und oben anschließend den des Colon sigmoïdeum; weiter gerade nach oben liegt deutlich in der rechten Bauchseite der Schatten des Colon descendens zum Teil mit den Haustrae coli sichtbar bis zur Flexura lienalis sive dextra coli; von dort ab sieht man quer nach links verlaufend Teile vom Schatten des Colon transversum; die linke Bauchseite ist frei. Auf einem anderen Röntgenbilde, welches 6 bis 7 Stunden nach Einnahme einer Baryummahlzeit aufgenommen wurde, befindet sich der schattengebende Inhalt gerade im letzten Teil des Ileums, im Colon ascendens mit dem Coecum, sowie in dem Colon transversum, welche alle

in der linken Bauchhälfte liegen. Dabei ist das Colon transversum ziemlich stark ptotisch. Das Ileum ist deutlich an der geringeren Schattenbreite, die durch das kleinere Lumen bedingt ist, erkennbar, das Coecum an seiner ampullären Gestalt, das Colon ascendens an seiner Breite und dem deutlich markierten Haustrae coli. Es verläuft aufwärts bis zur noch erkennbaren Flexura coli sinistra sive hepatica, wo es in das Colon transversum umbiegt. Daß es sich hierbei nicht um das Colon descendens handelt, geht klar aus der Einmündung des dünnen Ileums in das dicke Colon hervor (Ileocökalklappe). Nach diesem Bilde ist anzunehmen, daß auch der Processus vermiformis links liegt. Daß auf dem Bilde das Colon ascendens getroffen wurde, geht auch daraus hervor, daß nachweislich das Colon descendens rechts liegt, das Colon ascendens dort also nicht mehr lokalisiert sein kann. Aus dem Perkussionsbefund und dem Bilde mit der Einlauffüllung ergibt sich also, daß das Colon descendens und das Sigmoideum rechts liegen; daraus folgt Linkslage des Colon ascendens, des Coecums und Processus vermiformis, sowie der Ileocökalklappe, was durch das andere Röntgenbild nach 7 Stunden bestätigt wird. Es handelt sich also um zweifellosen Situs inversus des Dickdarms. Das Urogenitalsystem, das wegen seines bilateralsymmetrischen Baues bei Situs inversus keine Besonderheiten aufweisen kann, ist ohne Befund. Der Urin ist frei von Albumen, Saccharum und wesentlichen Formbestandteilen. Der Tieferstand der linken Niere gegenüber der rechten, also umgekehrt wie sonst, ist klinisch wohl kaum zu diagnostizieren. Zu betrachten bleiben schließlich bei der Patientin noch die

5. Extremitäten.

Diese sind bis auf das erkrankte linke Bein ohne wesentlichen Befund. Dasselbe zeigt eine mäßige Verdickung gegen rechts — durchschnittlich etwa 1 cm des Umfanges —,

welche jedoch größtenteils durch Oedem bedingt ist. Die Patientin hat nach längerer Ruhigstellung seit kurzem das Bein wieder zum Gehen benutzt. Ferner ist das linke Bein im Kniegelenk fast völlig versteift, kann aber etwas hyperextendiert werden (etwa um 5° gegen rechts). Schließlich befinden sich am Oberschenkel eine Anzahl eingezogener Narben, ca. 6, welche von früher dort vorhanden gewesenen Fisteln herrühren, sowie medial eine noch sezernierende Fistel. An der Außenseite befindet sich eine etwa 20 cm lange senkrechte Narbe, welche von der Knochenaufmeißelung herrührt. Der Gang der Patientin ist wegen des versteiften linken Kniegelenkes stelzend. An den oberen Extremitäten ist keine Linkshändigkeit zu konstatieren. Der oben angeführte Versuch zur Prüfung erweist die rechte Hand als die führende, fällt also positiv für Rechtshändigkeit aus; dasselbe Resultat fand ich bei der Messung der Armumfänge, indem die Muskulatur, wie normal, rechts etwas stärker war. Oberarmmuskelwulst: links = 24½ cm; rechts = 25 cm; Unterarmmuskelwulst: links = 22¾ cm; rechts = 23 cm; Handgelenk: links = 15 cm; rechts = 15 cm. Der Händedruck ist rechts etwas kräftiger. — Nach diesem Befunde ist zusammenfassend die

klinische Diagnose

auf Situs viscerum inversus bei Osteomyelitis chronica des linken Femur zu stellen. Bei der Patientin liegen nachweislich: das Herz rechts, die Lungen umlagert, die Leber links, die Milz rechts, der Oesophagus und Magen in demselben Maße wie sonst links, hier rechts, das Colon ascendens links, das Colon descendens mit dem Coecum rechts, der letzte Teil des Ileums links. Die Umlagerung der übrigen Organe, des Duodenums, des Pankreas, des Dünndarms, des Appendix, der Vesica fellea, der Aorta und Vena cava, sowie des übrigen Gefäßsystems inklusive des Ductus thora-

cicus usw. ist aus der Umlagerung der oben genannten Organe zu erschließen bei der Annahme, daß die sonstige Syntopie (topographische Zusammenlagerung) der Organe nicht gestört ist.

Zum Schlusse meiner Arbeit erfülle ich gern die angenehme Pflicht, Herrn Medizinalrat Dr. Aust für die gütige Ueberlassung des Falles und die Ermöglichung der rötgenologischen Untersuchung, sowie Herrn Prof. Dr. Theodor Brugsch an der II. Medizinischen Klinik des Kgl. Charitékrankenhauses zu Berlin für seinen freundlichen Rat und die Ermöglichung der Aufnahme des Elektrokardiogrammes meinen aufrichtigsten Dank auszusprechen.

Vita.

Verfasser, am 4. August 1885 zur Berlin geboren, christl. Diss., Sohn des Kgl. Musikdirektors Otto Dienel, erhielt seine Schulbildung in Berlin und Steglitz, wurde Ostern 1907 am Gymnasium zu Steglitz mit dem Zeugnis der Reife entlassen und als Studierender an der Kgl. Friedrich-Wilhelms-Universität zu Berlin inskribiert; er bestand dort im Sommer 1909 das Tentamen physicum und im Frühjahr 1912 das medizinische Staatsexamen und ist zur Zeit als Medizinalpraktikant am Cecilie-Kreiskrankenhaus zu Nauen bei Berlin tätig.